UNIVERSITÉ DE GENÈVE — Faculté de Médecine
(Institut pathologique — Professeur: M. Askanazy)

PATHOGENESE DER GROSSEN MILZZYSTEN

(Mit zwei eigenen Beobachtungen)

THÈSE

PRÉSENTÉE A LA FACULTÉ DE MÉDECINE
DE L'UNIVERSITÉ DE GENÈVE
POUR L'OBTENTION DU GRADE DE DOCTEUR EN MÉDECINE

PAR

Rudolf HOWALD
de Bertsoud (BERNE)

Thèse N° 1127

IMPRIMERIE J. F. BERGMANN, MUNICH
1926

UNIVERSITÉ DE GENÈVE — Faculté de Médecine
(Institut pathologique — Professeur: M. Askanazy)

PATHOGENESE DER GROSSEN MILZZYSTEN

(Mit zwei eigenen Beobachtungen)

THÈSE

PRÉSENTÉE A LA FACULTÉ DE MÉDECINE
DE L'UNIVERSITÉ DE GENÈVE
POUR L'OBTENTION DU GRADE DE DOCTEUR EN MÉDECINE

PAR

Rudolf HOWALD
de Berthoud (BERNE)

Thèse N° 1127

IMPRIMERIE J. F. BERGMANN, MUNICH
1926

La Faculté de Médecine, sur le préavis favorable de M. le prof. *M. Askanazy,* autorise l'impression de la présente thèse, sans prétendre par la émettre d'opinion sur les propositions qui y sont énoncées.

Genève, le 11 septembre 1925.

Le Doyen, *H. Cristiani.*

Extrait de la
Frankfurter Zeitschrift für Pathologie
Bd. 33, 1926.

I. Einleitung, Historisches.

In der Milz kommen einerseits kleine, multiple Zysten mit serösem Inhalt vor, die unter der Oberfläche des Organes oder etwas tiefer im Innern gelegen sind. Sie machen keine klinischen Erscheinungen und werden gelegentlich bei der Autopsie gefunden. Diese Form von Milzzysten ist von einer Reihe von Autoren (Renggli, Kühne, Ramdohr, M. B. Schmidt, Welti, Hoeft, Nardi, Otto, Ziegelwallner, Wohlwill, Jamashita, Müller, Alfejew) eingehend beschrieben und auf ihre Pathogenese untersucht worden. Da über ihre Entstehung im wesentlichen eine Einigung erzielt ist, gehen wir hier auf sie nicht weiter ein.

Andererseits kennen wir in der Milz zystische Gebilde, die durch ihr Wachstum und die Grösse, die sie erreichen, schon während des Lebens sich bemerkbar machen. Sie können die Gesundheit ihrer Träger ernstlich stören und zu chirurgischen Eingriffen nötigen. Schon dadurch unterscheiden sie sich von den vorerwähnten kleinen, multiplen Zysten. Da sie bedeutend seltener sind, haben sie erst relativ spät das Interesse der Forscher in stärkerem Masse auf sich gezogen, und deshalb sind unsere Kenntnisse über sie auch noch weniger ausgedehnt und klar.

Zweck der vorliegenden Arbeit ist es, das bisher über die Pathologie der grossen Milzzysten Bekannte zusammenzufassen und an der Hand zweier neuer Fälle ihrer Pathogenese nachzugehen. Solche Untersuchungen erscheinen schon darum angezeigt, weil unsere Lehrbücher eine bindende Ansicht über

die Natur dieser Zysten nicht aussprechen. Sind doch erst in neuerer Zeit gründliche Untersuchungen begonnen worden.

Ausser dem Gesichtskreis dieser Arbeit lassen wir dabei die mit Höhlenbildung einhergehenden malignen Tumoren einerseits und die als Seltenheiten beschriebenen Dermoide (Andral, Kumaris) andererseits. Auch die Cholesterinzysten, über die Virchow publiziert hat, sowie die zwei Fälle, in denen die Zystenbildung auf Amyloiddegeneration im Arteriensystem der Milz zurückgeführt wurde (Böttcher, Lambert), werden nicht weiter in Betracht gezogen. Beiseite gelassen wird auch die von Bednar (1850) beschriebene kleine Zyste bei einem eine Woche alten Kinde, das an Pemphigus gestorben war. Ebenso bleiben die Echinokokken ausser Betracht.

Aus der Literatur haben wir im ganzen Angaben über 73 Fälle von grossen, zystischen Bildungen in der Milz entnommen, die durch ihre Eigenschaften von den oben angeführten kleinen, multiplen Milzzysten abweichen.

Es lässt sich ohne weiteres aus dieser Zusammenstellung erkennen, dass die verschiedenen Autoren unter dem Begriff „Zyste" nicht alle dasselbe verstehen. Für das Folgende ist aber unbedingt notwendig, diesen Begriff genau zu präzisieren, und daher wird vorausgeschickt, dass im folgenden als Zyste bezeichnet wird jeder Flüssigkeit enthaltende Hohlraum, der umschlossen ist von einer eigenen bindegewebigen Wand, die mit einer aus Epithel oder Endothel bestehenden Zellage ausgekleidet ist.

Alle ähnlichen Gebilde, die dieser Definition nicht Genüge leisten, werden im folgenden als Zystoide oder Pseudozysten (Solieri, Fowler) bezeichnet und von den eigentlichen Zysten unterschieden.

Dass die zystischen Bildungen in der Milz verschiedener Art sind, wurde schon lange erkannt und auf Grund der gewonnenen Erkenntnisse eine Klassifikation aufzustellen versucht. Die älteren Autoren hielten sich dabei an den Inhalt der Zysten und unbeschrieben seröse, serosanguinöse und Blutzysten. Poterel-Maisonneuve (1898) fügt noch seropurulente Zysten an. Diese Einteilung war unbefriedigend, da sie die feinere Morphologie und damit die Entstehungsweise der Gebilde in keiner Weise berücksichtigt. Den Anfang zu einer solchen zweckmässigeren Klassifikation finden wir bei Besnier (1874), der die Aufmerksamkeit auf die Beschaffenheit der Wand lenkt, aber doch wieder nur sagt, man müsse unterscheiden zwischen den wirklichen serösen Zysten und den Blutzysten. Er gibt an, dass sich bei Blutzysten entweder mehr oder weniger veränderte Blutkörperchen im Inhalt finden oder Ekchymosen in der Wand.

Die seither erschienenen Arbeiten über grosse Milzzysten werden zweckmässig in zwei grossen Gruppen gesondert besprochen, indem unterschieden wird zwischen wirklichen Zysten mit einer zelligen Auskleidung ihrer Wandung und den zystoiden Gebilden, die nur eine bindegewebige Wand ohne Zellauskleidung besitzen.

Den ersten, allerdings noch unklaren Hinweis auf wahre Zysten in der Milz finden wir bei Andral, der in der Milz kleine Bläschen mit serösem Inhalt, bald häufig, bald einzeln, beschreibt, die denen ähnlich seien, mit welchen bisweilen die Wände des Corpus uteri besetzt sind.

Bemerkenswert sind aber die Resultate der Untersuchungen erst seit Spillmann (1875), der bei einer Milz mit Zyste von 11 cm Durchmesser die Diagnose Angiom stellt und von Birch-Hirschfeld (1883), der bei der von Crédé exstirpierten, kindskopfgrossen Milzzyste eine Entwicklung aus einer kavernösen Geschwulst annimmt. Beide beschreiben eine endotheliale Auskleidung der Zysteninnenwand.

Fink (1885) publiziert dann zwei Fälle von Lymphangioma lienis, bei denen er eine primäre Geschwulstbildung als Ursache annimmt. In einem weiteren Fall (publiziert 1890) stellt er wieder die Diagnose Lymphzyste und glaubt, dass eine Entwicklung aus Ektasien der Lymphgefässe vorliegt.

Crédé beschreibt 1883 bei einem Fall eine Zyste als einen mit Plattenepithel ausgekleideten Sack und bei demjenigen von Ghetti und Moreschi (1896) bestand die Zystenwand aus einem gut ausgekleideten Bindegewebe mit epithelialer Auskleidung. Über den Ursprung sprechen die Autoren sich nicht aus.

Barbacci (1891) diagnostiziert bei der Autopsie eine hühnereigrosse lymphatische Zyste.

Heinricius (1903) nimmt eine Entstehung aus einem Lymphgefäss ohne eigentliche Neubildung für seinen Fall an. Bei demjenigen von Monnier (1903) imponiert die Beschaffenheit der Lichtungen im Gewebe Henschen unbedingt als Lymphbahnen. Böckelmann (1906) berichtet über ein hämorrhagisches Lymphangiom der Milz, das bei einem 15 Monate alten Kinde beobachtet wurde, welches an multiplen Angiomen der Haut und der Schleimhäute litt. Dérémaux (1907) diagnostiziert ein Angiom, das zystisch geworden, schliesslich das ganze Milzgewebe zerstört hat, Huntington eine Lymphzyste mit serösem Inhalt und sekundären Blutungen.

Landelius (1908) beschreibt ein lymphangio-kavernomatöses Gewebe, allmählich übergehend in normales Milzgewebe. Er nimmt eine Entstehung aus den Lymphgefässen und sekundäre Blutung an. Coenen (1910) findet bei seinem Fall von polyzystischer Degeneration ganz flache, eben sichtbare Belegzellen. Suchanek (1902) hat ein Lymphangioma cavernosum von 1,5 l Inhalt bei einem 12jährigen Schüler untersucht, von dem er annimmt, dass es kongenital sei. Fowler (1913) spricht von einer multiplen Lymphzyste. Die Grösse der Hohlräume variiert zwischen der nur bei mikroskopischer Betrachtung wahrnehmbaren Spalte und Gebilden von über Hühnereigrösse. Dabei fehlt in den grösseren Zysten oft der Endothelbelag.

Fossler (1914) beschreibt eine seröse Zyste ohne epitheliale Auskleidung, gibt aber an, dass an einigen Stellen die Bindegewebszüge auseinanderweichen und schmale Spalträume vorliegen, die mit epithelialen, flachen Zellelementen ausgekleidet sind. Dieser Befund ist sehr interessant und lässt, verglichen mit demjenigen von Suchanek und unseren eigenen Beobachtungen an einen ähnlichen Ursprung bei diesem Falle denken.

Auf Angiome ohne eigentliche Zystenbildung und sog. Splenome gehe ich nicht näher ein, ohne damit ausdrücken zu wollen, dass zwischen diesen Erzeugnissen und den in Rede stehenden zystischen Bildungen gar keine Beziehungen bestehen.

Den eben angeführten 18 Fällen von grosser Milzzyste, deren Zusammenhang mit dem Lymph- oder Blutgefässsystem der Milz unverkennbar ist,

stehen nun nach unserer Statistik 56 Fälle gegenüber, bei denen keine Spur einer endothelialen Auskleidung gefunden wurde. Diese Tumoren enthalten fast immer eine einzelne Höhle, deren Inhalt aus in mehr oder weniger fortgeschrittenem Abbau befindlichen Blut besteht. Die Höhlenwand ist bindegewebig, das übrigbleibende Milzgewebe mehr oder weniger verändert. Häufig lässt sich ein Trauma nachweisen in der Anamnese, das dem Beginn der Erkrankung vorausgeht und mit ihr im Zusammenhang zu stehen scheint. In einigen Fällen wird eine Geburtsanstrengung als Ursache angeschuldigt. Oft findet man eine Prädisposition, geschaffen durch einen Milztumor infolge Malaria; seltener ist es ein Typhus oder eine septische Erkrankung, die erwähnt werden. Da man auch die kleinen Milzzysten mit typhösen, septischen Erkrankungen in Verbindung zu bringen hat, sei beigefügt, dass bei den grossen eine Vermittlung durch Blutergüsse ins Auge gefasst ist.

Speziell sind hier einige Fälle zu erwähnen, bei denen die Autoren auf andere Entstehungsarten schliessen. Gouget (1893) vergleicht bei einem infolge schwerer Zirkulationsstörungen gestorbenen Patienten, bei dessen Autopsie in der Milz zwei zystenartige Gebilde von Hühnerei- und Walnussgrösse mit klarem Inhalt gefunden wurden, diese mit apoplektischen Zysten, wie sie im Gehirn vorkommen. Hedinger (1906) schliesst auf hämorrhagische Nekrose und spätere Autolyse des Milzgewebes infolge Trauma. Mit dieser Beobachtung vergleicht Kubig (1922) die seine, die eine zystische Bildung in der Milz eines an schwerer Tuberkulose gestorbenen Patienten betrifft. Wahrscheinlich steht die Tuberkulose in ursächlichem Zusammenhang mit der Zystenbildung. Der Fall wäre ähnlich dem Hedingerschen, nur frischer als dieser. Auch Gosselin (1924) kommt zur Wahrscheinlichkeitsdiagnose Infarkt, Nekrose und Verflüssigung der nekrotisierten Partien. Bircher (1908) beschreibt einen infarktähnlichen Zustand des Milzgewebes bei einer Stieldrehung von 360 Grad. Küstner (1911) findet bei einem mannskopfgrossen Tumor eine alte Strangulationsnarbe am Lig. gastrosplenicum und eine alte Torsion um 90 Grad infolge starker Splanchnoptose und gibt an, dass dieser Umstand zu Stauung und Blutung führte.

Einzelne Autoren versuchten, auf Grund der Forschungsergebnisse eine Einteilung der Milzgegend in mehrere Gruppen vorzunehmen.

Landelius klassifiziert, wie folgt:

1. Hämatome in oder ausserhalb der Milz, von deren Ursprung man nichts feststellen kann.

2. Eine grössere Gruppe von Zysten mit Entstehung aus den Lymphgefässen mit oder ohne sekundäre Blutung (=typische Milzzyste). Die blutigserösen Zysten sind Gebilde mit serösem oder lymphähnlichem Inhalt, durch sekundäre Blutung hervorgegangen, nicht aus primären Blutungen durch Zerfall und Resorption.

Nach Landelius sind grosse Milzzysten häufiger bei Frauen als bei Männern (Verhältnis 27 zu 13 bei 40 Fällen) und kommen in jedem Alter vor.

Im weiteren Verlauf der Geschichte von der Entwicklung der Milzzysten hat Coenen (1910) traumatisch entstandene, hämatogene von serösen Milzzysten unterschieden, wobei er keine Grenzen zwischen grossen und kleinen Zysten einhält. Unter den serösen gruppiert er einmal die multiplen, kleinen, serösen Zysten, die keine Erscheinungen machen und dann grössere, multiple Milzzysten mit serösem Inhalt, die viel seltner sind. Zu diesen zählt er die Fälle von Klippel-Lefas, Mattei, und seinen eigenen Fall. Hier spielt der Inhalt weiter die grosse Rolle.

Solieri (1910) unterscheidet drei Gruppen von Milzzysten.

I. Er nennt unter den Blutzysten oder Pseudozysten, die keine Epithelauskleidung besitzen:

1. die intrakapsulären Zysten (Haematoma splenicum von Baccelli, Zyste von Lejars, metaklastische Zysten von Brunswic-le-Bihan, metatraumatische Zysten von Camus) und
2. die extrakapsulären, subperitonealen Zysten (Blutzysten von Baccelli, Terrier).

Demgegenüber stehen nach Solieri

II. die serösblutigen Zysten oder echten Zysten, die eine Zellauskleidung besitzen und

III. die angiomatösen Zysten oder zystischen Angiome.

Dieser Einteilung entsprechend legt er drei histologische Bilder zu Grunde. Die erste Art hat eine Wand von Bindegewebe, der eine innere epitheliale Auskleidung fehlt; die zweite, seltenere Art besitzt innen eine vollständige Auskleidung mit flachem oder kubischem Epithel und die dritte Art weist eine richtig angiomatöse Struktur der Wand auf. Wenn bei blutigem Zysteninhalt keine Epithelauskleidung vorhanden ist — Gruppe I —, würden die Zysten entstehen durch Gefässruptur infolge Trauma bei prädisponierten Individuen. Ist ein Epithel da, so sind entweder Blutungen in eine echte Zyste erfolgt oder aber die Auskleidung hat sich nachträglich um ein Haematoma splenicum herum gebildet. Diese letztere Ansicht wurde schon von Baccelli (1897) vertreten.

Fowler (1921) behandelt die Milzzysten im allgemeinen, wobei er für ihre Einteilung folgendes Schema aufstellt:

A. Wahre Zysten.

1. Infoliationszysten.

Inklusion von Peritoneum infolge von Entzündung oder Trauma. Kleine, multiple, oberflächliche oder tiefe Zysten.

2. Dilatationszysten.

Ektasien der Lymphsinus (multipel).

3. Neoplastische Formen.

Lymphangiome und Hämangiome.

B. Pseudozysten.

1. Traumatische Zysten.

Können aus einem Hämatom entstehen. Mit Rücksicht auf ihren Inhalt werden sie hämorrhagisch oder serös genannt. Sie sind gewöhnlich gross und einräumig.

2. Degenerationszysten.

Entstehen infolge sekundärer Veränderungen in infarzierten Stellen, auf Grund von Arteriendegeneration oder Gefässverschluss durch einen Embolus mit nachfolgender Nekrose des Milzpulpagewebes. Sie sind gewöhnlich solitär und gross (zwei Fälle der Literatur: Böttcher, Lambert).

Diese historische Zusammenstellung zeigt das Schwanken der Meinungen, aber auch das Bestreben, zu einer methodischen Klarheit zu gelangen. Wie weit die Fälle zu einem Gesamtbild zu verwerten sind, werden wir sehen, wenn unsere eigenen Beobachtungen geschildert sind.

II. Eigene Beobachtungen.

Bei unseren eigenen Fällen handelt es sich um zwei Präparate, die durch chirurgische Eingriffe gewonnen wurden.

I. Fall.

a) Vorbemerkungen.

Zystische Milz mit hämorrhagischem Inhalt. Präparat erhalten durch Operation (Prof. Dr. Kummer 1909) bei einer Patientin von 38 Jahren.

b) Makroskopische Beschreibung.

Die entleerte, gehärtete Milz wiegt 625 g. Sie zeigt vom Hilus her weniger Veränderungen, als an der Seite der Konvexität. Vom Hilus her fällt die Verlängerung und Verbreiterung der Milz auf; indessen ist der obere Pol wenig betroffen. An diesem Pol ist die Milz überhaupt nicht verändert; das Organ ist zungenförmig platt nach unten und hinten umgeklappt. Dagegen ist der untere Pol stark verbreitert, abgerundet und von ausgesprochener Wölbung. Während der obere Abschnitt nahe dem freien Ende 5 cm Breite aufweist am gehärteten Präparat und 6 mm Dicke, ist der entsprechende Abschnitt am unteren Pol 10 cm breit und 8 cm dick. An der Unterfläche sind nur an umschriebener Stelle breitere Verlötungen mit dem Nachbargewebe im Anschluss an den Hilus bemerkbar in der Ausdehnung von 8 zu 2 cm. An der Konvexität der Milz sind lamellenartige Verwachsungen an mehreren Punkten vorhanden, besonders an einem Teile, der in der hinteren Fläche der Milzkonvexität liegt und besonders Stellen mit starker Kapselverdünnung betrifft. Die ganze Milz misst an der Konvexität gemessen, nach Entleerung des Inhalts der Zyste 19 zu 17,5 zu 10 cm.

Die Milzkapsel scheint, abgesehen von den Verwachsungen, nicht nennenswert verdickt zu sein. In der Mitte der Konvexität ist die Kapsel an mehreren Stellen bucklig vorgetrieben. Die einzelne Buckel sind bis kastaniengross, voneinander getrennt durch kurze Leisten, die man nach dem Aufschneiden der Innenfläche vorspringen sieht. An diesen Buckeln bildet die Milzkapsel eine pergamentartig dicke, durchscheinende Membran. Das ganze Gebiet dieser transparenten Zone ist

13 cm breit und 6,5 cm in der grössten Länge. Hier schimmert die Kapsel bläulichgrau durch, während die Oberfläche an den anderen Stellen wie gewöhnlich violettblau erscheint. An der Grenze zwischen den transparenten und normal gefärbten Partien findet sich mehrfach ein dunkelroter, buchtiger Saum von hämorrhagischem Aussehen.

Auf der durchschnittenen Milz offenbart sich eine sehr grosse, zystische Höhle von 17,5 cm Länge, 10,5 cm Tiefe und 17,5 cm Breite. Die Zyste nimmt den grössten Teil des Milzvolumens ein. Nach dem Hilus zu ist noch die breiteste Schicht Milzgewebe erhalten, die am oberen Pol gegen die Facies gastrica zu den grössten Durchmesser von 28 mm aufweist, wozu allerdings noch 1—6 mm eines schlaffen, hämorrhagischen Gewebes kommen, das sich an die Zystenhöhle anschliesst. An der Konvexität ist die Wand der Zyste im allgemeinen 0,5 bis höchstens 2 mm breit.

Der Zysteninhalt ist entleert.

Die Innenwand der Zyste ist im ganzen ziemlich glatt, aber es erheben sich an verschiedenen Stellen feine Leisten, die meist wenig hervorspringen und durch ihr Zusammenfliessen eine reliefartige Felderung der Innenfläche bedingen. Nur selten sind diese Leisten etwas erhabener und breiter, so dass sie kulissenartig vorspringen. Die grösste Leiste von 2 cm Höhe und 2,5 cm Breite springt 5 cm oberhalb des unteren Pols in die Zystenhöhle vor. Diese Leiste enthält makroskopisch sichtbares Milzgewebe. An mehreren Stellen bilden die vorspringenden Leisten kurze, weissliche Lamellen. Die Leisten sind mächtig an der hinteren Fläche der Milz; am seichtesten sind sie an der Vorderfläche. Hier besteht oberhalb der oben erwähnten grösseren Kulisse eine breite Fläche an der Zysteninnenwand, wo die Leisten nur ein ganz flaches, eben hervorragendes Netz bilden.

Schneidet man in die Zystenwand ein, so erkennt man unter einer dünnen, transparenten Lamelle, die sich ablösen lässt, eine hämorrhagische Inhaltsmasse, über die die glatte Zystenwand hinüberzieht. In der vorerwähnten Kulisse findet sich eine Zystenpartie, die zusammengefallen 15 mm Breite besitzt. Spannt man sie aus, so zerlegt sie sich in mehrere Zystenkammern, von denen eine etwa mandelgrosse, vollkommen glatte Wände und keinen nachweisbaren Inhalt besitzt, während eine nachbarliche Zyste mit gleich beschaffener Wand von einer graugelblich transparenten Masse erfüllt ist. Diese Masse haftet der Innenwand stellenweise fest an.

c) Mikroskopische Beschreibung.

Es wurden im ganzen fünf Blöcke aus dem Bereich der zystischen Milz zur mikroskopischen Untersuchung entnommen. Nach gewohnter Einbettung in Paraffin erfolgte die Färbung der Schnitte mit Hämatoxylin-Eosin und nach van Gieson; ferner wurden Elastinfärbungen nach der von Hart angegebenen Modifikation der Weigertschen Methode und Turnbullblaureaktionen vorgenommen. An einigen Gefrierschnitten wurden Fettfärbungen mit Scharlachrot ausgeführt.

Block 1. Der Schnitt trifft die Innenfläche der Zyste und ein 4—6 mm breites Stück der Nachbarschaft.

An der Innenfläche der Zyste zeigt sich hier fast überall ein unzweideutiger Endothelbelag, der nur an wenigen Stellen verloren gegangen ist. Es ist eine fortlaufende Lage von abgeplatteten Zellen mit einem ebenfalls abgeplatteten, aber ziemlich grossen, mässig dunkel gefärbten Kern. Unter dem Endothel findet sich zunächst eine schmale Schicht eines sehr kernarmen, festen Bindegewebes, auf das nach aussen das Milzgewebe der Nachbarschaft folgt. Doch ist dieses Gewebe vielfach verändert, und zwar um so stärker, je mehr es sich der Innenfläche der Zyste nähert. Nach innen ist die regelrechte Zusammensetzung des Milzgewebes oft nicht mehr

zu erkennen. Es wechseln etwas zellreichere und von Blutzellgruppen durchsetzte Züge mit etwas kernärmeren und blutkörperchenfreien Lagen ab. In den blutigen Streifen sind auch mehr Gefässe vorhanden, die oft leer erscheinen. Die Gefässkanäle sind dünnwandig, manchmal kollabiert und von einem deutlichen Endothel ausgekleidet. In diesen blutreichen Zügen sind auch einzelne lymphoide Elemente eingeschlossen. Von der inneren Zone ist noch zu erwähnen, dass an manchen Stellen eine Anhäufung von Gefässen bemerkbar ist, die als längliche Spalten erscheinen und wieder von einem schönen Endothel ausgekleidet sind. Mehr nach aussen erkennt man an diesem Schnitt deutlichen Milzbau, indem man einzelne Milzfollikel und Trabekel unterscheiden kann. Die Follikel sind klein, die Trabekel dagegen lang und etwas verbreitert. Die Pulpa ist hochgradig abgeplattet, wie auch die Trabekel oft mehr oder weniger parallel zur Zystenwand verlaufen. Die Pulpa zeichnet sich durch ihren Reichtum an Blut aus, wobei man aber nicht immer leicht sagen kann, wie weit das Blut auch in den Pulpasträngen liegt. Die Pulpastränge sind überhaupt reicher an Spindelzellen, als in der Norm und arm an rundlichen Elementen. Viele von diesen spindeligen Elementen sind Begrenzungen von Gefässkanälen. Es fällt schon bei schwächerer Vergrösserung auf, dass diese Gebilde der veränderten Pulpa ziemlich reichlich von Gefässspalten durchzogen werden. In den Präparaten, die auf elastische Fasern gefärbt sind, erkennt man, dass die Trabekel reich sind an gestreckten, ziemlich stark ausgezogenen, elastischen Fäserchen, die in angrenzenden Pulpateilen und auch in Follikeln vollkommen fehlen. Bemerkenswert ist aber, dass auch die fibrösen Züge nahe der Innenwand und das feste Bindegewebe direkt unter dem Endothel keine oder nur ganz wenige elastische Fäserchen enthalten. In den van Gieson-Präparaten erkennt man, dass die kollagenen Bündel der Bindegewebszüge einschliesslich Trabekel stark gedehnt sind und in geringer Wellung dahinlaufen.

Block 2. Umfasst eine Spanne von der Milzoberfläche, Milzgewebe, einen blutigen Streifen unter der Zystenwand und die letztere.

Die Milzkapsel, stellenweise unversehrt, stellenweise mit einer bindegewebigen Neomembran überzogen, ist nach aussen unscharf abgegrenzt. Darunter Milztrabekel, Follikel und Pulpa in gewöhnlicher Gruppierung. Die Follikel überall ziemlich klein, wie gewöhnlich kleine Arterien exzentrisch einschliessend. Die Trabekel nach oben hin nicht verändert, nach der Tiefe zu etwas reichlicher hervortretend und stellenweise verbreitert. In den Trabekeln wie gewöhnlich Arterien und Venen. Die Pulpa im allgemeinen mässig blutreich, aber es finden sich mehrfach in der Nähe von Arterien oder Follikeln blutreichere Inseln. In der Pulpa mässige Kompression der Gefässlumina, im übrigen keine wesentliche Abweichung von der Norm. Unter der Zystenwand findet sich nun eine blutreichere Zone, in der Follikel und Pulpa nicht mehr gut erhalten sind, dagegen eine grössere Zahl von Trabekeln noch vortreten. In dieser Zone erkennt man bei starker Vergrösserung eine stattliche Zahl von leeren, kollabierten, dünnwandigen Gefässen, die mit Endothel ausgekleidet sind und in ihrem Bau an Lymphgefässe erinnern. Zwischen ihnen ist das kernarme Gewebe vollkommen von Erythrozyten durchsetzt. An diese Schicht stösst die Zystenwand meist unmittelbar an. Sie besteht wieder aus einer breiten Lage kernarmen, festen Bindegewebes, bis zu einem gewissen Grade an die Milzkapsel erinnernd: Zwischen derben Bindegewebsbündeln finden sich kleine Spalten für abgeplattete Bindegewebszellen; meist sieht man nicht mehr als den abgeplatteten Kern. Obwohl die Innenwand in diesem Schnitte ganz glatt erscheint, sind Endothelbeläge nur an ganz wenigen Stellen zu erkennen. Im van-Gieson-Präparat fällt auf, dass die Retikulumbälkchen in der Milzpulpa verbreitert sind und oft als ein deutliches, rotes Netz hervortreten. Stellenweise sind sie zu kleinen Bindegewebsbündeln umgewandelt.

Solche Veränderungen finden sich auch weit ab von der Innenfläche der Zyste. In der subkapsulären Partie der Pulpa, tritt die Blutfüllung der venösen Kapillaren deutlich hervor. In den Hämatoxylin-Eosin-Präparaten zeigen wieder manche Pulpaabschnitte in der Nähe der Zystenwand eine so starke Erweiterung, dass das Bild an ein Angiom erinnert. Viele von den Gefässen sind dabei ohne Inhalt. An zahlreichen Stellen fällt in diesen Schnitten auf, dass die Pulpa eine beträchtliche Zahl von eosinophilen Zellen enthält. Und zwar lässt sich diese Eosinophilie durch die ganze Breite der Milz bis unter die Kapsel verfolgen. Die eosinophilen Zellen sind, mit der Immersion betrachtet, fast alle zweikernig und liegen meist in den Pulpasträngen. In einem Schnitt sieht man in einer Furche, die durch die Einfalzung der Zystenwand gebildet wird, eine Ausfüllung mit Fibrin, in das länglich gestreckte Kerne eingedrungen sind. Es handelt sich also um ein kleineres Gerinnsel an der Zysteninnenfläche mit beginnender Organisation.

Block 3. Von makroskopisch-kleinzystischem Bau.

Bei Lupenvergrösserung erkennt man ein ganzes System von Lamellen, die etwa die Breite normaler Milztrabekel haben, aber nicht ganz ihre Struktur, denn man unterscheidet meist, dass diese Wände zwischen den Zysten aus zwei kernarmen Schichten bestehen, zwischen denen ein schmaler Saum eines anderen Gewebes eingeschlossen ist. Diese Lamellen bilden die Scheidewände zwischen Zystenkammern von verschiedener Grösse. Die Scheidewände treten meist miteinander in Verbindung, endigen aber manchmal frei, wie in einem Kavernom. Die Wände sind oft etwas gewellt, zumal, wenn der Inhalt der Zysten leer ist. In der Tat ist der Inhalt meist leer, doch sind manche, namentlich die grösseren Zystenkammern mit Blut gefüllt, in dem sich zuweilen eine grössere Zahl von Leukozyten oder Lymphozyten bemerkbar macht. Was nun die Balken der Zystenwände betrifft, so sind die beiden Aussenschichten, die zwei Nachbarzysten begrenzen, kernarmes Bindegewebe mit glatter Oberfläche, das hie und da, aber nicht immer, von einem Endothel überzogen ist. Zwischen diesen beiden Aussenschichten befindet sich eine schmale Innenschicht, die aus zahlreichen, kleinen Gefässen mit wenig zellreichem Zwischengewebe besteht und stellenweise viel Blut im Gewebe einschliesst. Diese Zwischenstreifen der Zystenwände gehen nun vielfach deutlich in breitere Gewebszonen über, die ihrerseits mit der Pulpa der Nachbarschaft zusammenfliessen. Was nun an diesen breiteren Gewebszonen und auch noch an der nachbarlichen Pulpa auffällt, ist die Unmasse von Gefässen, die sich da überall finden. Die Gefässe sind ohne weiteres durch ihr Endothel charakterisiert. Sie bilden bisweilen gestreckte, bisweilen buchtige, sinuöse Kanälchen, die in Längs- und Querschnitten getroffen sind. In der nachbarlichen Pulpa ist die Zahl der Gefässe noch so gross, dass für Pulpastränge kaum noch ein Platz übrig bleibt. In der Peripherie dieser Pulpateile haben sich grössere Bindegewebsinseln gebildet, die kleine, ringförmige, bindegewebige Fortsätze um die kleinen Gefässe der Randpartien der Pulpa bilden. An manchen Stellen treten nun diese gefässreichen Pulpafortsätze nicht zwischen die beiden Bindegewebslamellen, sondern sie liegen direkt neben dem blutigen Zysteninhalt. Dann sind sie nur an einer Seite von der Bindegewebslamelle bekleidet. An den kleineren Zysten geht bisweilen ein schmaler, unvollständiger Trabekel in das Zystenlumen hinein, der nur aus einem Gefäss mit einer ganz schmalen Bindegewebshülle zu bestehen scheint. An einer Stelle liegt an der Innenwand der Zyste ein kleiner Milzfollikel, dessen Lymphozyten sich teilweise mit dem blutigen Inhalt vermischen. In den auf elastische Fasern gefärbten Präparaten stellen sich zuerst die elastischen Lamellen in den Gefässen gut dar. Man sieht Arterienwände mit drei elastischen Lamellen. In den übrigen bindegewebigen Wänden kann man genau feststellen, wie weit sie Reste alter Trabekel enthalten, denn diese zeichnen sich durch Reichtum an elastischen

Fasern aus, während die Wände im übrigen keine elastischen Fasern enthalten. Manchmal sind nur noch an der Grenze zwischen dem zentralen Pulparest und den bindegewebigen Aussenlamellen der Zystenwand einzelne elastische Fasern nachzuweisen. In Präparaten, die mit der Turnbullblaureaktion gefärbt sind, wurde nur selten Eisen nachgewiesen, so z. B. in den Bindegewebsbündeln selbst, die eine alte Blutung begrenzen.

Block 4. Durchschnitt durch die Wand der grossen Zyste, wo das Zystenlumen weithin nur durch eine 2—3 mm dicke Schicht von der Milzoberfläche entfernt ist. Die Zone wird aussen von der Milzkapsel, innen von der etwa gleich dicken Zystenwand gebildet.

Die Milzkapsel und diese Zystenwand unterscheiden sich bei schwacher Vergrösserung dadurch, dass die Milzkapsel ziemlich gleichmässig an ihrer Oberfläche begrenzt ist, während die Zystenwand stellenweise sich abplattende, bindegewebige Lamellen zeigt. Ferner unterscheidet sich die Zystenwand von der Milzkapsel dadurch, dass die Grenze der Kapsel gegen die Pulpa schärfer ist, als die Aussenfläche der Zyste. Auch ist die Bindegewebsstruktur nicht ganz die gleiche, da sich in der Zystenwand vielfach nur parallele Bindegewebslamellen vorfinden, während in der Milzkapsel in der Mitte senkrecht zur anderen Richtung angeordnete Bindegewebszüge vorhanden sind. Das erkennt man besser am van-Gieson-Präparat. Endlich lassen sich in der Kapsel elastische Faserzüge reichlich nachweisen, die in der Zystenwand viel spärlicher vorhanden sind oder stellenweise ganz fehlen (Elastinfärbung). Was die Zellbekleidung angeht, so ist das Peritonealepithel fast nirgends mehr erhalten und an der Zysteninnenfläche ist hier ein Zellbelag ebenfalls nicht aufzuweisen. Das Gewebe zwischen Milzkapsel und Zystenwand ist verändert. Milzfollikel sieht man überhaupt nicht; Milztrabekel sind durch den Schwund der anderen Teile näher aneinandergerückt, vielfach parallel zu den beiden Oberflächen gerichtet. Die Pulpa ist atrophisch, häufig sehr blutreich. Nur gegen die Aussenfläche, subkapsulär, treten die kapillaren Venen noch gut hervor. Zwischen ihnen ist von den Pulpasträngen nicht viel mehr, als eine Reihe von spindeligen Zellen zu sehen. An einer Stelle, die besonders reich an Blutkörperchen ist, fallen schmale, mit Hämatoxylin dunkel gefärbte Stellen auf, in denen es sich um Verkalkung handeln dürfte. An eben dieser Stelle lässt sich durch die Eisenreaktion eine Blaufärbung erzielen, die an spindelige Stromazellen gebunden ist.

Block 5. Betrifft eine ähnlich gelagerte Stelle des Präparates, nur ist das Milzgewebe um einige Millimeter dicker und die Zystenwand zerlegt sich in Nischen.

Dieses Bild entspricht durchaus dem letzten, nur ist die Milzkapsel durch Auflagerung und Adhärenzen verdickt. Bindegewebige Neubildungen, die frei von elastischen Fasern sind. Auf der anderen Seite ist das Bild etwas bunter gestaltet. Die Eisenreaktion ist negativ. Man sieht an der Zysteninnenfläche kegelförmige Ansätze, die dem Ursprung von Zystenkammern entsprechen. Die von Blutkörperchen erfüllte, im allgemeinen unter der Zystenwand gelagerte Pulpa tritt an einzelnen Stellen ganz nah an die Zystenwand heran. Nur an einer einzigen Einfurchung zeigt die Zystenwand einen Belag mit ziemlich dicken Zellplatten, deren gelbes Protoplasma sich deutlich vom roten Bindegewebe abhebt. Auf der Zysteninnenfläche ist ein Endothel nicht zu sehen. Die weiterabliegende Pulpa ist stellenweise auffallend reich an Spindelzellen. Milzfollikel sind im ganzen Schnitt nur drei und dazu noch in atrophischem Stadium aufzufinden. Bemerkenswert ist eine Stelle der bindegewebigen Zystenwand, die kernlos ist und sich aufsplitternd ins Zystenlumen verliert.

d) Zusammenfassung.

Es handelt sich um eine grosse, zystische Milz, bei der eine umfangreiche Hauptzyste von einer aus dem veränderten Milzgewebe gebildeten Wand umgeben ist. In der Wand finden sich weitere, kleine Zystchen in grösserer Zahl. Der entleerte Inhalt der grossen Zyste war hämorrhagisch.

Die Milzkapsel erweist sich als stellenweise unversehrt, mit Peritonealepithel überzogen. An anderen Stellen fehlt dieses, wogegen sich dann neugebildetes, lockeres Bindegewebe nachweisen lässt, das der Kapsel aufliegt und sie verdickt. Gegen die Pulpa zu ist die Kapsel überall scharf abgegrenzt. Elastische Fasern lassen sich in ihr gut darstellen.

Das Milzgewebe ist verändert, und zwar um so stärker, je geringer die Breite der erhalten gebliebenen Zone ist. Die Follikel sind, wo sich überhaupt noch solche finden, spärlich und klein. Gegen die Zystenwand hin sind meist keine mehr zu treffen. Die Trabekel sind an manchen Stellen verbreitert. Wo die Zystenwand schmal ist, verschmelzen sie zum Teil nach innen mit den Bindegewebslamellen der Innenwand, von denen sie sich hauptsächlich durch die Elastinfärbung unterscheiden lassen, indem sie reichlich gestreckte, ausgezogene elastische Fasern enthalten, während die Zysteninnenwand deren nur selten aufweist. An Stellen, wo die Wand schmal ist, verlaufen die Trabekel fast parallel zu den Wandflächen. Im übrigen sind sie gegen die Oberfläche hin bedeutend weniger verändert, stellenweise erscheinen sie normal. Die Pulpa erscheint je nach der untersuchten Stelle verschieden blutreich. An manchen Stellen plattgedrückt, atrophisch, enthält sie reichlich Gefässspalten und weist viele spindelige Zellen auf, die z. T. die Gefässräume begrenzen. Wo der erhaltene Gewebsstreifen breiter ist, ist sie nach der Oberfläche hin weniger blutreich. In der Tiefe durchsetzen sie viele kollabierte Gefässe. Oft enthält sie verbreiterte Retikulumbälkchen. Der Gefässreichtum nimmt gegen die Seite der Zyste zu, so dass unter der Innenwand stellenweise direkt angiomartige Bildungen auffallen.

Die Innenwand der grossen Zyste besitzt an manchen Stellen einen deutlichen, guterhaltenen Endothelbelag. Unter dieser Zellage folgt ein kernarmes, festes Bindegewebe. Elastische Fasern finden sich darin nur selten. Auf anderen Schnitten zeigt sich eine glatte Innenwand ohne Endothelbelag. Wo kleine Zystchen an der Innenfläche liegen, ist deren Wand häufig, aber nicht immer, von einem Endothel bedeckt. Darunter liegt ein kernarmes Bindegewebe und weiter gegen die Pulpa zu folgt ein Gewebe, das von zahlreichen Gefässlumina durchsetzt ist.

II. Fall.

a) Vorbemerkungen. Klinische Angaben.

Herrn P.-D. Dr. Alb. Jentzer in Genf spreche ich meinen besten Dank aus für die freundliche Mitteilung der Krankengeschichte.

Frau Ch., geboren am 3. Juli 1894, verheiratet.

Patientin war früher gesund. Sie trat im Dezember 1917 in die chirurgische Klinik in Genf ein, wegen Beschwerden im Abdomen. Die Untersuchung ergab eine Vergrösserung der Milz und das Röntgenbild zeigte eine Verschiebung des Magens nach rechts. Es wurde eine Laparatomie vorgenommen, bei der man Ptose der inneren Organe fand. Der Wurmfortsatz wurde dabei entfernt; er zeigte makroskopisch keine pathologischen Veränderungen.

Später litt die Patientin unter Schmerzen in der linken Seite. Am 31. III. 1919 wurde sie in der Genfer Frauenklinik operiert wegen Retroflexion und Ovarialzysten. Es wurde eine bilaterale Ovariotomie vorgenommen wegen kleinzystischer Degeneration der Ovarien und eine Ventrofixation ausgeführt. Die Patientin wurde geheilt entlassen und arbeitete wieder. Nur fühlte sie im linken Hypochondrium eine Schwellung, die langsam an Grösse zunahm und die ihr zum erstenmal kurze Zeit nach der Operation vom Jahre 1917 aufgefallen war. Anfangs 1922 begann der Tumor die Patientin beim Gehen zu stören und wenn sie sich bücken wollte. Bei rascherem Gehen stellte sich Atemnot und Seitenstechen ein.

Die Patientin konsultierte deswegen Herrn Dr. Jentzer in Genf, der sie unverzüglich in das Kantonsspital Genf aufnahm. Die Untersuchung ergab die Diagnose Milzzyste und nach einer Probepunktion wurde sofort die Operation vorgenommen am 17. V. 1922 durch Herrn Dr. Jentzer. Inzision median und auf der linken Seite. Die Milz lässt sich ganz herauslösen. Sie zeigt einige Adhäsionen am Zwerchfell. In der Umgebung sind an ein paar Stellen die Därme am Peritoneum adhärent. Diese werden gelöst.

Das frisch exstirpierte Präparat wiegt 3,5 kg.

Der Verlauf der Heilung erfolgt ohne Besonderheiten. Am 17. VI. wird die Patientin geheilt entlassen.

Wie Herr Dr. Jentzer mir persönlich mitgeteilt hat, geht es Frau Ch. weiter gut. Sie hat vor einiger Zeit ein Kind gehabt.

b) Makroskopische Beschreibung.

Am Hilus in der Umgebung des Gefässaustritts ist das Milzprofil ungefähr normal, aber unmittelbar in der Nachbarschaft beginnt schon die Vorwölbung der Facies gastrica und es zeigen sich streifenförmige Fettgewebsadhäsionen nach dem einen Milzpol und fibröse Adhäsionen nach dem anderen Milzpol.

Die entleerte, gehärtete Milz wiegt 405 g. Sie misst 27 cm Länge, 22 cm Breite und 11 cm Dicke. Spannt man die Zystenwand aus, so beträgt die Dicke etwa 13 cm. An der Konvexität sind zahlreiche Stellen der Milzkapsel transparent und zwischen ihnen bläuliche Streifen sichtbar, wo anscheinend noch Parenchymreste unter der Milzkapsel erhalten bleiben. An der Konvexität ist die Milz nirgends breiter, als etwa 1 mm. Nur an den äussersten Polen und nach hinten zu sind kleinere Strecken, wo das Milzgewebe 13—15 mm dick erscheint.

Der Zysteninhalt misst 2900 ccm. Er besteht aus einer roten, trüben Flüssigkeit, die, schon mit blossem Auge gesehen, Cholesterin erkennen lässt.

Nach der Entleerung der Flüssigkeit zeigt sich eine grosse, glattwandige Zyste mit teils weisslicher, teils bräunlicher Innenwand. Der grösste Teil erscheint grauweisslich und lässt an der Innenfläche teils ein leicht hervorragendes Netz weisslicher Bälkchen erkennen, teils weissliche Leisten und Lamellen, die kulissenartig wenige bis 3—4 mm ins Lumen vorspringen. Stellenweise bilden zarte, graue Lamellen ein feines Kammerwerk von Zystchen, die miteinander kommunizieren. An anderen Orten sind diese feinen, kleinen Lamellen zu Fäden verdünnt. Solche Systeme von

Fäden oder feinen Lamellen finden sich ausgespannt in einzelnen Buckeln der Zyste, die an der Oberfläche flach hervorragen und sich namentlich an einem Pole bemerkbar machen. Diese Partie ist von der übrigen Zyste durch eine etwas stärker hervortretende Kulisse getrennt. Im grössten Durchmesser der Zyste sind die Leisten viel niedriger, aber derber und fliessen stellenweise zu weisslichen, eben hervorragenden Platten zusammen von etwa 10-Centsstückgrösse. Die braunen Stellen bilden selten umschriebene Flecken, häufiger länglich gestreckte Beläge der Innenwand von körnig beschaffener Oberfläche und von weicher Konsistenz. Diese pelzartigen Beläge sind höchstens 2—3 mm dick. Die derbe, weissliche Zystenwand lässt sich von dem nachbarlichen Milzgewebe stellenweise abheben und dann spannen sich zwischen ihr und dem Milzgewebe feine Fäden von 5—6 mm Länge aus. An einer Stelle, wo

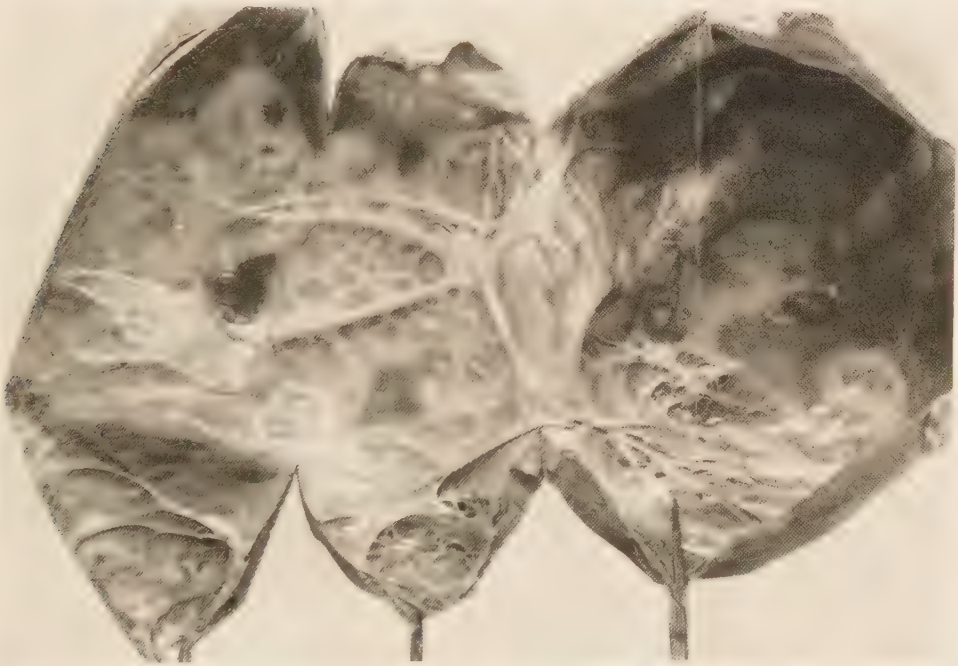

Präparat des zweiten Falles, nach dem Eröffnen von innen gesehen ($^3/_8$ nat. Grösse).

wir das feine Schwammwerk oben erwähnten, ist die ganze Zystenwand aus einer grösseren Zahl kleinster Höhlchen zusammengesetzt, die zwischen Stecknadelkopf- und Linsengrösse schwanken und aus feinsten, grauen Wänden bestehen. In einzelnen Zysten findet sich eine feste, gallertige, bräunlich-pigmentierte Inhaltsmasse, meist sind die Zystchen aber leer.

c) Mikroskopischer Befund.

Es wurden im ganzen sechs Blöcke von verschiedenen Stellen der Zystenwand zur mikroskopischen Untersuchung entnommen und in gleicher Weise behandelt, wie diejenigen des ersten Falles.

Block 1. Das Präparat wird aussen von der Milzkapsel, innen von der Zystenwand gebildet. Die Entfernung zwischen den beiden beträgt etwa 2—5 mm.

Die Milzkapsel ist hier im allgemeinen gleichmässig breit, die Trabekel sind wieder oft parallel zu den Innenflächen angeordnet. Follikel sind hier in ziemlich grosser Zahl vorhanden. Es gibt bei schwacher Vergrösserung Gesichtsfelder mit fünf Follikeln, während andere Gesichtsfelder gar keine enthalten. Nach der Zysteninnenfläche, die im wesentlichen aus einer Bindegewebslamelle besteht, zeigt die Pulpa, die im allgemeinen komprimiert ist, etwas weitere und reichlichere Gefässe. Die Bindegewebsschicht der Zysteninnenwand ist verschieden dick, zum Teil recht dünn, zum Teil durch Anlagerung von Trabekeln ganz besonders dick. Zwischen ihren derben, kollagenen Bündeln finden sich spärliche, platte Kerne. An der Innenwand der Zyste findet sich hie und da ein endothelialer Zellbelag. Unter den Milzfollikeln zeigt hier einer ein deutliches Keimzentrum. Auf der Milzkapsel stellenweise lockere Bindegewebsadhärenzen.

Block 2. Bildet die Fortsetzung des ersten. Hier ist das Gewebe zwischen der Oberfläche und der Zysteninnenfläche bis zu 1 cm dick.

Die Eisenreaktion ist negativ. Die Milzkapsel ist gleichmässig breit, im allgemeinen etwas verdünnt, ausgezogen. Die Trabekel sind zahlreich, von verschiedener Breite, fast alle quer geschnitten. In der bindegewebigen Zystenwand, die auch hier von verschiedener Breite ist, keine elastischen Fasern, soweit Trabekel an ihrer Bildung nicht teilnehmen. Milzfollikel sind wieder ausserordentlich zahlreich vorhanden, davon wieder hie und da einer mit Keimzentrum. Die Arterien in den Milzfollikeln zeigen nichts Besonderes. Die Milzpulpa ist im allgemeinen plattgedrückt. Die kapillären Venen bilden meist schmale Streifen mit grösstem Durchmesser parallel zur Oberfläche. Wieder nehmen die Gefässlumina nach der Zystenseite hin etwas zu, sie sind fast durchwegs blutleer, wie denn überhaupt diese Gegend kaum irgendwo rote Blutkörperchen bemerken lässt im Schnitt. Lediglich im van Giesonschnitt zeigen sich einige, spärliche Stellen, die rote Blutkörperchen enthalten.

Block 3. Entspricht einer in der Nähe gelegenen Stelle, die sich schon makroskopisch dadurch auszeichnet, dass die Zysteninnenfläche mit einer Anzahl kleiner Zystchen besetzt ist.

Auf der Milzkapsel liegen einige bindegewebige Adhäsionen. Die Milztrabekel sind von verschiedener Dicke, die dickeren fast parallel zur Oberfläche. Milzfollikel sind zahlreich, doch meist nicht sehr gross. In einem Gesichtsfeld sind deren bis vier. Einzelne Follikel sind als lange, lymphatische Scheiden von Arterien getroffen. Die Pulpa ist überall von kleinsten, kapillärenVenen durchsetzt, die sofort auffallen, da sie meist als leere Spalten hervortreten. Die Zysteninnenwand wird durch eine Summe, teils nach innen offener, teils nach innen geschlossener Zystchen gebildet, die sich nicht immer direkt berühren, sondern manchmal durch etwas Milzgewebe, Pulpastreifen oder Trabekel voneinander getrennt sind. Weiterhin beginnt dann die eigentliche Zystenwand. An der letzteren unterscheidet man die kernarme, fibröse Zone und stellenweise deutlich den Endothelbelag. Manchmal hat sich das nur aus Endothelien bestehende Häutchen von dem bindegewebigen Grunde abgelöst. Die kleinen Zystchen zeigen stellenweise eine bindegewebige Wand und eine dieser nach innen aufliegende Gewebsschicht, die aus einem kernreicheren Gewebsstreifen besteht. Auch hier ist mehrfach ein Endothel unverkennbar. Doch kann die bindegewebige Membran sich stellenweise auf die schmale, kernreichere Zone reduzieren, der dann die Endothelkerne mosaikartig aufsitzen. Man sieht einzelne dieser kleinen Zystchen mit dem Hauptlumen der grossen Zyste kommunizieren. Eisenreaktion negativ. Elastische Faserfärbung: Man sieht wieder, dass die Zystenkapsel reich an elastischen Fasern ist, während die bindegewebige Zystenwand solche nicht enthält. Im van Gieson-Präparate unterscheidet man die

obenerwähnte, kernreichere Innenlage an den kleinen Zysten von dem kernärmeren Gewebe dadurch sehr deutlich, dass die kernreiche Lamelle gelblich gefärbt ist, während das Bindegewebe, wie gewöhnlich, tiefrot erscheint. Es besteht also die kernreiche Lamelle nicht aus kollagenen Bindegewebsfasern, sondern sie sieht wie ein breites, endotheliales Synzitium aus, in dem nur selten ein paar Lymphozyten liegen. Im Hämatoxylin-Eosin gefärbten Präparat tritt der Unterschied insofern hervor, als diese zartere Innenlamelle hellblau gefärbt ist, im Gegensatz zur deutlichen Rotfärbung des nachbarlichen Bindegewebes.

Block 4. Stammt von dem oberen Pol des Organes, wo das Milzgewebe noch die grösste Breite hat.

Man sieht auf der Milzkapsel das ausgezeichnet erhaltene Peritonealepithel. Die Zahl der Milzfollikel ist wieder sehr gross. Mehrere von ihnen enthalten Keimzentren von wechselnder Grösse. Diese sind typisch mit Mitosen und epitheloiden Zellen. Die grossen Zellen in den Keimzentren nehmen manchmal mit Scharlachrot eine diffus rötliche Tönung ihres Protoplasmas an. In der Pulpa sind die kapillären Venen bald eng, bald weit.

Block 5. Milzteil nahe der Oberfläche, wo die Zysteninnenfläche von zahlreichen, kleinen Zystchen gebildet wird und die ganze Wand bis zur Oberfläche ohne die Zysten eine Dicke von 1—2 mm besitzt.

Die Milzkapsel ist etwas verdickt. Die Zysten reichen unter dem Mikroskop stellenweise bis hart an die Kapsel heran. Die kleinsten sind von mikroskopischem Umfang, die grössten grob erbsengross. Das zwischenliegende Milzgewebe enthält mehrere Follikel und Trabekel. Die Pulpa ist blutarm. In den äusseren Zonen der Milz sind die kapillären Venen kleine Spältchen. Nach der grossen Zyste hin erscheint die ganze Milz von zahllosen kleinen Gefässen durchsetzt, die ihr ein geradezu angiomatöses Aussehen verleihen. Die Gefässräume sind von einem Endothel ausgekleidet und sind leer oder enthalten Lymphozyten oder daneben spärliche, grössere runde Zellen. Manchmal findet man in den Gefässen aber auch rote Blutkörperchen. Das Retikulum in den etwas abgeplatteten Pulpateilen ist bisweilen etwas verbreitert. Keimzentren sind wieder aufzufinden. Die Innenwand der Zyste wird durch einen ziemlich schmalen Saum gebildet, der nach innen meist durch Endothel abgeschlossen wird. Die kleinen Zysten, die zum Teil mit der grossen konfluieren, sind leer. Sie enthalten eine zarte, bindewebige Wand mit Endothelbelag. Bisweilen liegt das Endothel fast direkt dem Pulpagewebe auf.

Block 6. Schnitt durch die dünnste Wandstelle der Milzzyste.

Hier berührt sich fast direkt die dünne, elastische Fasern enthaltende Kapsel, auf der lockeres, neugebildetes Bindegewebe liegt, mit der bindegewebigen Wand der Zyste. Doch ist fast überall noch atrophiertes Pulpagewebe eingeschaltet. Manchmal ist noch Platz für einige Trabekel, sogar an einer Stelle noch für Lymphfollikel. Stellenweise ist der Pulparest zwischen Kapsel und Zystenwand durch einen langen, breiten Trabekel in zwei Schichten zerlegt. An der Pulpa erkennt man noch eine grosse Anzahl von kapillären Venen mit scharfgezeichneten Lumina, während die Pulpastränge atrophiert sind, manchmal zugunsten des verbreiterten Retikulums. An der Innenfläche der Zyste offenbart sich stellenweise ein deutlicher Endothelbelag.

d) Zusammenfassung.

Zystisch entartete Milz mit einem grossen Hohlraum von 2900 ccm Inhalt. Die Zystenwand wird gebildet vom Gewebe der veränderten Milz. Die Wandstärke beträgt an einigen Orten bis zu 15 mm; an den meisten

Stellen überschreitet sie aber die Dicke von 1 mm nicht. An verschiedenen Stellen enthält die Wand der grossen Zyste kleine Zystchen in grösserer Anzahl.

Die Milzkapsel ist im allgemeinen gleichmässig breit, nicht verdickt, aber stellenweise etwas ausgezogen. An anderen Orten liegen ihr aussen lockere, bindegewebige Adhärenzen auf. In einigen Schnitten dagegen findet sich ein ausgezeichnet erhaltenes Peritonealepithel. Wo kleine Zystchen von innen bis fast an die Kapsel reichen, ist diese verdickt.

Das erhaltene Milzgewebe zeigt gegenüber dem ersten Fall eine gewisse Abweichung, indem die Follikel sich hier in ziemlich grosser Zahl vorfinden. Es werden bis fünf Follikel in einem Gesichtsfeld beobachtet. Unter ihnen zeigt eine gewisse Anzahl deutliche Keimzentren. Die Trabekel verlaufen in den schmaleren Stellen meist der Oberfläche parallel. In manchen Schnitten sind sie zahlreich und teilweise etwas verbreitert. In den Präparaten, die von der Stelle der dünnsten Zystenwand stammen, findet man sie nur selten. Die Pulpa ist ganz allgemein blutarm. Die Eisenreaktion fiel negativ aus. Zahlreiche Gefässspalten finden sich in der Pulpa. Sie nehmen gegen die Zyste hin an Menge zu. Diese Gefässe mit scharfgezeichneten Lumina sind meist leer. An verschiedenen Stellen erscheint die Pulpa plattgedrückt mit atrophischen Strängen. Wo die Wand nur dünn ist, verlaufen die Kapillaren mit Vorliebe in der Richtung der Oberfläche.

Die Zystenwand wird von Bindegewebslamellen von verschiedener Dicke gebildet. Zum Teil ist sie dünn, an anderen Stellen erscheint sie dicker durch Anlagerung von Trabekeln. Die Lamellen bestehen aus derben, kollagenen Bündeln mit spärlichen Kernen. In der Mehrzahl der Schnitte erkennt man einen ausgebildeten Endothelbelag innen auf der Wand. Elastische Fasern lassen sich keine nachweisen. Die kleinen Zystchen berühren sich zum Teil, zum Teil sind sie durch Milzgewebe voneinander getrennt. Die kleinen Zysten zeigen oft eine bindegewebige Wand, der nach innen eine kernreichere Gewebsschicht aufliegt. Diese ist nach van Gieson gefärbt, im Gegensatz zu der tiefroten Bindegewebsschicht gelblich getönt und sieht wie ein breites endotheliales Synzytium aus.

III. Gesamtbild und Schlussbetrachtung.

1. Klinisch-anatomisches Bild.

Grössere Milzzysten rufen bei den Patienten Beschwerden hervor durch ihre Raumverdrängung. Diese zeigen sich in Schmerzen und Verdauungsstörungen, die so stark werden können, dass infolge der gestörten Ernährung die Kranken abmagern. Die Symptome sind so ausgesprochen, dass sie den Patienten zum Arzt führen und da der Zustand sich nur langsam verschlimmert, wird in den weitaus meisten Fällen zur Zeit der rettende chirurgische Eingriff vorgenommen. Deshalb sind von 73 Fällen unserer Statistik nur 12 bei der Autopsie beobachtet worden und 61 während des Lebens auf chirurgischem

Weg festgestellt worden. Das Geschlecht war bei 65 Fällen angegeben. Davon waren 37 weiblich und 28 männlich. Das weibliche Geschlecht ist also etwas häufiger befallen, gegenüber dem männlichen im Verhältnis 4:3. Ältere Autoren mit kleineren Zahlen geben an, dass zwei weibliche Fälle auf einen männlichen kommen.

Die Verteilung der Milzzysten auf das Alter ergibt sich aus der untenstehenden Tabelle.

Alter	männlich	weiblich
0—2 Jahre	1 Kind von 15 Monaten	
2—10 „	0	2
11—20 „	4	9
21—30 „	4	12
31—40 „	10	4
41—50 „	6	5
51—60 „	1	1
61—70 „	1	0
über70 „	1	0

Aus den Zahlen ist ersichtlich, dass die Milzzysten in jedem Lebensalter vorkommen. Bei Männern sind sie am häufigsten zwischen 30 und 40 Jahren, beim weiblichen Geschlechte dagegen im Entwicklungsalter. 13 Fälle von 33 verteilen sich bei diesem auf das Alter von 12 bis 22 Jahren. Bircher und andere haben einen Einfluss des Eintretens der geschlechtlichen Periode auf die Bildung der Milzzysten angenommen. Diese Ansicht scheint nach unserer Statistik begründet zu sein.

Die Milzzysten können sehr gross werden. Bei dem von Heurtaux veröffentlichten Falle enthielt der Hohlraum 10 l Flüssigkeit, bei dem von Schalita 8 l. Im allgemeinen werden Zysten von mehreren Litern beschrieben. Einzig bei den schon makroskopisch als Angiom erscheinenden Gebilden ist der einzelne Hohlraum kleiner. Beim Falle Suchaneks waren die grössten der zahllosen Zysten etwa nuss- bis hühnereigross.

Auch bei grossen, solitär erscheinenden Zysten lassen sich bei genauer Betrachtung oder aber bei mikroskopischer Untersuchung oft kleine Zystchen nachweisen oder vermehrte und erweiterte Gefässspalten.

Der Inhalt der Milzzysten ist serös, serösblutig oder besteht aus Blut. Blutiger Zysteninhalt ist wohl meist die Folge sekundärer Hämorrhagien in seröse Zysten. Bei unseren eigenen Fällen war das sicher der Fall, denn während der Inhalt der grossen Zysten blutig war, fanden sich kleine seröse Zystchen ringsherum. In diesen schweren, zystischen Organen treten leicht Blutungen auf. Das grosse Gewicht und die Druckverhältnisse bedingen immer eine gewisse Störung der Zirkulation. Ausserdem sind diese vergrösserten Milzen in vermehrtem Masse traumatischen Einflüssen ausgesetzt. Diese Hämorrhagien, verbunden mit einer Zunahme der Lumina und der Gefäss-

neubildung führen zur Vergrösserung der Zyste. Mit derartigen, konsekutiven Blutungen steht das schubweise Anwachsen, wie es bei den Milzzysten häufig beschrieben wird, in vollem Einklang.

Auf eine eingehendere Beschreibung der bisher publizierten Fälle wird verzichtet. Wer sich näher dafür interessiert, findet eine hübsche Zusammenstellung in den Arbeiten von Fowler.

2. Mikroskopisches Bild.

Die Milzkapsel ist gewöhnlich nicht verdickt. Der Serosaüberzug ist erhalten oder, wenn fibröse oder fettgewebige Adhäsionen der Milz aufliegen, so ist er in der Verwachsung aufgegangen.

Das Milzgewebe zeigt im allgemeinen Veränderungen im Sinne der Atrophie. Diese ist am ausgesprochensten in der Nähe der Zystenwand und dort, wo zwischen Zystenwand und Milzkapsel nur noch ein schmaler Streifen Gewebe übrig bleibt. Die Bindesubstanz zeigt meist eine gewisse Zunahme. Der Blutgehalt im Parenchym ist von Fall zu Fall und auch an verschiedenen Stellen desselben Falles sehr verschieden. In unseren beiden Beobachtungen zeigt sich ein Unterschied im Zustand des Milzgewebes. Beim ersten Falle sind fast keine Follikel vorhanden und die wenigen, die sich finden, sind im Zustande der Atrophie. Die Pulpa ist an manchen Stellen, besonders nach der Zyste hin, sehr blutreich. Im zweiten Falle dagegen ist die Pulpa auf fast allen Schnitten arm an Blut, aber überall finden sich sehr viele Follikel. Diese sind eher klein, aber häufig zeigen sie deutliche Keimzentren. Es ist dies bei der Milz einer Patientin von 28 Jahren ein ausserordentlicher Befund. Ein allgemeiner Status lymphaticus ist nicht festgestellt. Gewisse Stellen sehen infolge der zahlreichen Follikel mit Keimzentren aus, wie Schnitte der Milz eines Meerschweinchens.

Nach der Zyste hin ist das Milzgewebe stärker verändert; an manchen Stellen sind Follikel und Pulpa nicht mehr gut erhalten, während Trabekel in grösserer Menge vortreten. Dafür erkennt man bei starker Vergrösserung eine stattliche Zahl von leeren, kollabierten, dünnwandigen Gefässen, die mit Endothel ausgekleidet sind und in ihrem Bau an Lymphgefässe erinnern. An anderen Orten finden sich nahe dem Hohlraum der Milz Zystchen von verschiedener Grösse mit serösem Inhalt und einem gutausgebildeten Endothelbelag. Es ist also ein Überschuss an Lymphgefässen vorhanden bis zur Bildung des zystischen Lymphangioms. Ferner sind in beiden Milzen Stellen vorhanden, wo, besonders direkt unter der Wand der grossen Zyste, das Gewebe äusserst gefässreich ist. Die sichere Unterscheidung der Blutgefässe von den Lymphgefässen ist allerdings häufig unmöglich. Auch bei unseren Schnitten lässt sich oft eine sichere Grenze nicht ziehen. Indessen findet man an vielen Stellen einen so typischen, angiomähnlichen Bau der zahllosen kleinen, venösen Gefässspalten, dass an einer aktiven Mit-

beteiligung der Blutgefässe, bzw. ihres Endothels bei der Zystenbildung nicht gezweifelt werden kann. Diese neugebildeten Gefässe, die mit den übermässig entwickelten Geflechten in der Pulpa anastomosieren, verschwinden bei der Betrachtung mit blossem Auge gegenüber der grossen Zyste vollständig.

Die Zysteninnenwand besteht aus einem Bindegewebe, das fast keine elastischen Fasern enthält und dem ein Endothel aufliegt. Dieses Endothel zeigt sich deutlich in den kleinen Zysten mit serösem Inhalt, während die grossen Zysten ihre Zellauskleidung oft verloren haben (Suchanek, Fowler). Das äussert sich sehr deutlich auch bei unseren Fällen. Der Endothelverlust ist wahrscheinlich eine Folge der Blutung ins Zystenlumen. Die Endothelschicht besteht bei diesen Zysten aus flachen Zellen, die einen abgeplatteten, ziemlich grossen Kern enthalten, der sich mässig dunkel färbt. Den Arbeiten von Suchanek und Fowler sind Mikrophotographien beigefügt, die mit den Beobachtungen in unseren Schnitten vollkommen übereinstimmen.

In einigen Fällen sprechen die Autoren von einem Epithelbelag (Leudet, Crédé, Ghetti). Diese Arbeiten sind nicht in letzter Zeit geschrieben worden und deshalb ist es wohl möglich, dass diese Bezeichnung gebraucht wurde, weil man früher überhaupt eine genaue Unterscheidung zwischen Epithel und Endothel nicht machte und jede einfache Zellage, die ein Gewebe nach einer Oberfläche hin begrenzt, Epithel zu nennen pflegte.

Das Endothel der grossen Milzzysten ist deutlich zu unterscheiden vom Epithel der kleinen, multiplen Milzzysten. Während die Endothelzellen flach sind, „eben sichtbar" (Coenen), und einen abgeplatteten Kern besitzen, sind die Epithelzellen der häufiger in der Milz anzutreffenden kleinen, multiplen Zysten höher, oft kubisch und haben einen rundlichen Kern. In Präparaten von kleinen Milzzysten, die Herr Prof. Askanazy mir in freundlicher Weise aus seiner Sammlung zur Verfügung stellte, zeigt sich das Epithel von ziemlich grossen Zellen gebildet, die mosaikartig miteinander verbunden sind. Der Zellkern ist rundlich, nur mässig dunkel gefärbt und das Protoplasma ist hell. Einen guten Eindruck von diesen Zellen geben die Illustrationen, die den Arbeiten von M. B. Schmidt und Wohlwill beigefügt sind.

3. Pathogenese.

Der Charakter unserer Zysten erweist sich stellenweise als ganz geschwulstähnlich. Ohne scharfe Abgrenzung geht dieses Bild langsam in das weniger veränderter Partien über und auf einigen Schnitten zeigt sich am äusseren Rande des Organes das Milzgewebe fast normal. Dieses Untersuchungsergebnis führt auf die Idee, dass in beiden Fällen eine fehlerhafte embryonale Anlage zu Grunde liegt.

Bei dieser Annahme muss die Frage besprochen werden, ob die normale Milz Lymphgefässe enthält oder nicht. Über diesen Punkt liegen nicht

sehr viele Arbeiten vor, in denen die Autoren sehr verschiedene Ansichten vertreten. Schridde (Aschoff, Path.) sagt, er habe unter der Milzkapsel noch keine Lymphgefässe nachweisen können. Im eigentlichen Milzparenchym seien sicher gar keine vorhanden. Stöhr nimmt an, dass an der Oberfläche der Milz nur sehr wenige Lymphgefässe existieren, während sie in der Tiefe des Organes gänzlich fehlen. Auch Kölliker gibt an, dass die menschliche Milz nur wenige Lymphgefässe enthalte. Er nennt oberflächliche zwischen den zwei Hüllen und tiefe längs der Arterien. Am Hilus kommen die letzteren zusammen und gehen dann durch kleine Lymphdrüsen, um in den Ductus thoracicus zu münden. Kaufmann (nach Klein, Grundriss der Histologie) erwähnt Geflechte in der Kapsel, die mit solchen in den Trabekeln in Verbindung stehen, welche ihrerseits wiederum mit den Lymphgefässen um die Arterien herum kommunizieren. Im Gegensatz zu den anderen Autoren vertritt M. B. Schmidt den Standpunkt, dass die menschliche Milz Lymphgefässe in grosser Zahl enthält, die anscheinend von der Kapsel in die Pulpa verlaufen. Auch pathologisch-anatomische Beobachtungen sprechen für die Existenz von Lymphgefässen in der Milz. So berichtet Geipel über zwei Fälle von retrogradem Einwachsen von Karzinom in die Milz. Er nimmt an, dass die Karzinomzellstränge präformierte Lymphgefässe benutzten, die, rings um die kleinen Arterien angeordnet, sich vom Hilus bis zum entgegengesetzten Rand verfolgen lassen.

Zusammenfassend lässt sich also sagen, dass die Forscher fast ausnahmslos für die Existenz von Lymphgefässen in der normalen, menschlichen Milz eintreten.

Es liegt somit unseren beiden Fällen grosser Milzzyste eine fehlerhafte, wahrscheinlich embryonale Entwicklung zu Grunde, indem schon normalerweise in der Milz vorhandene Gewebsbestandteile, die Lymph- und Blutgefässe, infolge übermässiger Entwicklung zu einer sehr bedeutenden, tumorartigen Vergrösserung des Organes geführt haben. Es liegen also Bildungen jener Art vor, für die Albrecht den Ausdruck Hamartom geschaffen hat.

Baccelli hat angenommen, dass eine zellige Auskleidung der Zystenwand sich sekundär um alte Hämatome als eine Art Kapsel bilden kann. Er spricht damit Ideen aus, die auch Banti in seinem Lehrbuch der Pathologie vertritt. Wir lehnen diesen Entstehungsmodus für unsere Fälle ab, da wir die Blutung als Folge der Zystenbildung ansehen. Der gleichen Ansicht wie wir sind eine Reihe von neueren Autoren, ganz besonders Monnier, Huntington und Landelius. Auch sonst treten Blutungen in Lymphangiomen häufig auf. Dass in unseren Fällen primär seröse Zysten vorlagen und sekundär Blutungen auftraten, beweisen auch die kleinen Zysten, die in der Wand der grossen Zyste gelegen sind und einen serösen Inhalt aufweisen.

Die Veränderungen im Milzgewebe sind sekundärer Natur. Der Druck, der vom Zysteninhalt auf die Wand ausgeübt wird, führt zu einer

Atrophie des Milzgewebes, die naturgemäss da, wo die Wand nur dünn ist und direkt unter der Innenwand am ausgesprochensten ist. Eine weitere Folge des Druckes und des Gewichtes der Inhaltsmasse ist eine Zugwirkung auf die Zystenwandung, die eine Vermehrung des Bindegewebes namentlich im Umfang der Zyste und eine Verdickung des Retikulums veranlasst.

Sichergestellt durch die Untersuchung ist somit die grosse Milzzyste auf dem Boden von Lymphangiom, bzw. Angiom von beiden Gefässarten. Zu prüfen bleibt noch die Frage des Haematoma cysticum. Lassen sich Vergleiche mit den Knochenzysten aufstellen?

Für die traumatischen Knochenzysten hat Pommer das Anwachsen erklärt als Folge der komprimierenden Druckwirkung des durch ein Initialtrauma entstandenen Hämatoms auf die abführenden Gefässe der Umgebung. Er weist auf die besonderen Zirkulationsverhältnisse des Knochenmarkes hin, wo die Lymphgefässe praktisch nicht in Frage kommen. Dem Druck des Hämatoms auf seine Umgebung leistet der starre, allseitig geschlossene Röhrenknochen Widerstand, so dass bei dem Mangel an Lymphgefässen eine Kompression der abführenden Gefässe erfolgt. Der Blutsack selbst wirkt auf seine Umgebung als Fremdkörper und reizt sie zu „phlegmasieartigen" Veränderungen. Diese und der Blutabbau im Hämatom können bewirken, dass der Inhalt der Zysten serös-albuminös wird.

In der Milz liegen die Verhältnisse anders. Einmal sind mehr Lymphgefässe vorhanden, die einen Abfluss ermöglichen. Ferner fehlt eine dem Röhrenknochen entsprechende starre Begrenzung der Zyste, denn die Milzkapsel ist elastisch und lässt sich bei wachsendem Druck von innen ausdehnen. Die von Pommer für das Wachstum der Knochenzysten verantwortlich gemachten Bedingungen sind bei den Hämatomen der Milz also nicht vorhanden. Deshalb lassen sich Vergleiche zwischen den beiden Erzeugnissen nicht ziehen.

Die zystischen Nekrosen nehmen eine Sonderstellung ein, da bei ihnen die Nekrosen das Primäre sind. Es ist aber zu bemerken, dass die Nekrosen der Milz gewöhnlich nicht erweichen und zystoide Räume schaffen, wie man es vom Gehirn und von Geschwülsten her kennt. Man könnte sich indessen denken, dass infolge besonderer Ätiologie der Nekrosen andere Resorptionsbedingungen geschaffen sind. Es könnte z. B. eine schwielige Verdichtung der Umgebung der Nekrose das Zusammensinken des Gewebes nach der Resorption der Nekrose verhindern. Für die grosse Mehrzahl der Fälle kommt diese Pathogenese gar nicht in Frage.

Zum Schluss möchte ich nicht versäumen, Herrn Prof. Askanazy für seine wertvollen Anregungen und das lebhafte Interesse, das er meiner Arbeit entgegenbrachte, sowie für die liebenswürdige Überlassung des Materials meinen verbindlichsten Dank auszusprechen.

Literatur.

1. *Alfejef*, Über multiple nicht parasitäre Zysten der Milz. Virch. Arch. 244. 1923. S. 45. — 2. *Andral*. Précis d'Anat. path. Bruxelles 1837. T. 2me. — 3. *Aschoff*, Zysten, in Lubarsch und Ostertag. Erg. 2. 1897. S. 455. — 4. *Baccelli*, Cisti ematica della milza. Il Policlinico 1897. No. 6, sez. med. — 5. *Baginsky*. Zystentumor der Milz. B. kl. W. 35. 1898. S. 41. — 6. *Banti*, Anatomia patologica, vol. 1. S. 439. — 7. *Bardenheuer*, Partielle Resektion der Milz wegen Zyste. D. m. W. 1890. S. 801. — 8. *v. Beuckendorff*, Untersuchungen eines Angiomes der Milz. Virch. Arch. 194. 1908. S. 500. — 9. *Beneke*, Pathogénie des kystes de la rate. Comptes rendus du XIIIme congr. intern. de méd. Sect. d'anat. path. S. 317. — 10. *Besnier*, Dictionnaire encyclopédique des sciences méd. 1874. — 11. *Birch-Hirschfeld*, Lb. d. allg. Path. — 12. *Bircher*, Ein Beitrag zur Chirurgie der nicht parasitären Milzzysten. D. Zschr. f. Chir. 92. 1908. — 13. *Bocchia*, Sopra un caso di voluminosa cisti ematica della milza. Giorn. med. d. r. esercito, Roma 41. 1893. S. 855. — 14. *Böckelmann*, Über ein Angiom der Milz. In.-Diss. Greifswald 1906. — 15. *Böttcher*, Über die Entwicklung von Milzzysten. Dorpater med. Zschr. 1870. — 16. *Brunswich-le Bihan*, Kystes métaclastiques de la rate. Congr. de Chir. Paris 1904. — 17. *Chavier*, Kyste hématique de la rate. Le bull. méd Paris 1902, 16. I. S. 24. — 18. *Camus*, Les Hématomes intraspléniques et périspléniques. Thèse de Paris 1905. — 19. *Coenen*, Über polyzystische Milzdegeneration. Beitr. z. klin. Chir. 70. 1910. S. 539. — 20. *Crédé*, Zyste der Milz, Splenektomie. B. kl. W. 1882. — 21. *Cuttliffe*, Indian Med. Gaz. Calcutta 1869, 4, 262. zit. n. Fowler. — 22. *Dalinger*, Grosse Milzzyste. Medicinskoje Obrosneja; ref. Zbl. f. Chir. 1902. — 23. *Downs*, Cyst of the spleen. Progress, Louisville 1878; zit. n. Fowler. — 24. *Fink*, Zur Kenntnis der Geschwulstbildungen in der Milz. Zschr. f. Hlk. 6. 1885. S. 412. — 25. *Fink*, Ein Fall von Milzresektion. Zschr. f. Hlk. 10. 1890. S. 353. — 26. *Finkelstein*, Milzzyste nicht parasitären Ursprungs. Wratsch, St. Petersburg 1906; zit. Solieri. — 27. *Foerster*, Lb. d. path. Anat. 2 S. 826. — 28. *Fossler*, Ein Beitrag zur Kasuistik der Milzzysten. Arch. f. klin. Chir. 104. 1914. S. 764. — 29. *Fowler*, Cysts of the spleen. Annals of Surgery 57. 1913. S. 658. — 30. *Fowler*, Surgery of cysts of the spleen. Annals of Surgery 74. 1921. 20. VII. 1921. — 31. *Geipel*, Virch. Arch. 210. — 32. *Ghetti-Moreschi*, Splenectomia per cisti della milza mobile. Gazz. degli ospedali e delle cliniche 1886, 4 ott. — 33. *Giuliano*, Cisti traumatica della milza Riforma med. nov. 1902. — 34. *Gosselin*, Non parasitic cyst of the spleen. Journal of the Am. mad. Ass. 82. 1924. S. 849. — 35. *Hedinger*, Blutzyste der Milz. Verh. D. path. Ges. 10. 1906. — 36. *Heinricius*, Über die Zysten der Milz und ihre Behandlung. Arch. f. klin. Chir. 72. 1903. S. 138. — 37. *Heurtaux*, Kyste hématique de la rate. Bull. de la Société de Chir. 1898. S. 930. — 38. *Hoeft*, Über Rupturen der Milzkapsel, Milzgewebshernien und multiple Zystenbildungen in der Milz. In.-Diss. Würzburg 1902; zit. n. Wohlwill. — 39. *Homans*, Report of a case of cavernos angiome of the spleen; Boston, Mass. Nach Schmidts Jb. 258. 1898. — 40. *Jamashita*, Über die Entstehung der Milzzysten. In.-Diss. Freiburg 1908; n. Wohlwill zit. — 41. *Jordan*, Die Exstirpation der Milz. Mitt. Grenzgeb. 11. 1903. S. 407. — 42. *Kaufmann*, Spez. path. Anat. 1922. — 43. *Klippel* et *Lefas*, Kystes séreux de la rate et des reins. Bull. de la Société anat. de Paris 1897. S. 419. — 44. *Kölliker*, Hb. d. Gewebelehre 3. 1902. S. 275. — 45. *Krönlein*, Eine kopfgrosse Milzzyste entfernt. Korr.Bl. Schweiz. Ärzte 1905. S. 458. — 46. *Kubig*, Beiträge zur pathologischen Anatomie der Milz. Frankf. Zschr. f. Path. 1922. S. 288. — 47. *Kühne*, Kasuistische Beiträge zur pathologischen Histologie der Zystenbildung. — 48. *Küstner*, Ätiologie der grossen Milzzysten. B. kl. W. 1911. Nr. 31. — 49. *Kumaris*, Milzdermoid und Wandermilz. Arch. f. klin. Chir. 106. 1915. — 50. *Landelius*, Beitrag zur Kasuistik der nicht parasitären Milzzysten. Zbl. f. Chir. 1909 Nr. 13; ref. n. Nord. med. Arkiv 1908. — 51. *Langhans*, Kasuistische Beiträge zur Lehre von den Gefässgeschwülsten. Virch. Arch. 75. 1879. — 52. *Lascialfare*, Contribuito clinico allo studio, delle cisti spleniche. Il Policlinico, Roma 1907, vol. 14, sez. chir. S. 281. — 53. *Lejars*, Kyste hématique de la rate. Congr. d. Chir., Paris 1901. — 54. *Leonte*, Kyste de la rate, splénectomie. Bull. et mém. de la Soc. de Chir. de Bucarest. 4. 1901—02. 161. — 55. *Leudet*, Kyste séreux multiloculaire de la rate. Bull. de la Soc. anat. de Paris 1853. S. 12. — 56. *Litten*,

Krankheiten der Milz. Nothnagels Hb. 8. Wien 1898. — 57. *Livois*, Gros kyste séro-sanguin de la rate. Bull. de la Soc. anat. de Paris 1838. S. 289. — 58. *Marcano* et *Féréol*, Note pour servir à l'histoire des kystes de la rate. Progrès méd. Paris 2. 1874. 262. — 59. *Minervini*, Cisti siero-ematica della milza. Gazz. degli ospedali e delle clin. 1899. — 60. *Monnier*, Zur Kasuistik der Milzzysten. Beitr. z. klin. Chir. 41. 1903—04. S. 181. — 61. *Müller*, Über die Entstehungsweise der Milzzysten. Arb. path. Inst. Tübing. 7. 1910. S. 226. — 62. *Mc Murtry*, Cyst of the Spleen. Am. Journ. Surg. and Gynec. St. Louis 15. 1901—02. S. 23. — 63. *Näher*, Über Hämangiome der Milz. D. Zschr. f. Chir. 191. 1925. S. 87. — 64. *Otto*, Über die Genese der genuinen Zysten der Milz. Baumgartens Arb. auf dem Geb. d. path. Anat. 5. 1906. — 65. *Péan*, Des tumeurs de l'abdomen. Paris 1880, 1. — 66. *Pilliet*, Comptes rendus de la soc. de Biol. de Paris. 1892. S. 905. — 67. *Poterel-Maisonneuve*, Kyste séreux et séro-sanguin de la rate. Thèse de Bordeaux 1898. — 68. *Pommer*, Zur Kenntnis der progressiven Hämatom- und Phlegmasieveränderungen der Röhrenknochen auf Grund der mikroskopischen Befunde im neuen Knochenzystenfalle H. v. Haberers. Arch. f. Orthop. 17. 1919. — 69. *Powers*, Nichtparasitäre Zysten der Milz. Zbl. f. Chir. 1907 Nr. 31. Ref. n. Transact. of the Am. Surg. Ass. Vol. 23. — 70. *Ramdohr*, Über Milzzysten und ihre Beziehungen zu Rupturen der Milzkapsel. Virch. Arch. 164. 1901. S. 32. — 71. *Renggli*, Über multiple Zysten der Milz. In.-Diss. Zürich 1894. — 72. *Routier*, Hématomes de la rate. Congr. de Chir. Paris 1901. S. 57. — 73. *Schalita*, Über Milzexstirpationen. Arch. f. klin. Chir. 49. 1895. S. 629. — 74. *Schmidt, M. B.*, Über Milzzysten und Milzgewebshernien. Virch. Arch. 164. 1901. S. 50. — 75. *Schridde*, in Aschoff, Spez. Path. — 76. *Solieri*, Über Blutzysten der Milz. D. Zschr. f. Chir. 106. 1910. S. 594. — 77. *Spencer-Wells*, Milzzyste. Brit. med. Journ. 1859, t. 2, S. 66 und Zbl. f. Chir. 1889 Nr. 27. — 78. *Steden*, Kavernöses Milzangiom. Arch. f. klin. Chir. 130. 1924. — 79. *Stöhr*, Lb. d. Histol. — 80. *Subbotic*, Beiträge zur Pathologie und chirurgischen Therapie einiger Erkrankungen der Milz. D. Zschr. f. Chir. 54. 1900. — 81. *Suchanek*, Ein Beitrag zur Kasuistik der Milzzysten. Arch. f. klin. Chir. 98. 1912. S. 209. — 82. *Terrier*, Kyste séro-sanguin de la rate. Bull. de la soc. de chir. Paris 1892 S. 661; ferner daselbst 6. III. 1901 und Semaine médicale 1892. — 83. *Theile*, Über Angiome und sarkomatöse Angiome der Milz. Virch. Arch. 178. 1904. — 84. *Thorel*, Pathologie der Milz. Erg. d. allg. Path, 7. 1902. S. 93. — 85. *Virchow*, Cholesterinzysten der Milz und der Oberbauchgegend. B. kl. W. 1889. S. 67. — 86. *Welti*, Multiple Zysten der Milz. In.-Diss. Zürich 1901. — 87. *Wohlwill*, Zur Genese der multiplen Milzzysten. Virch. Arch. 194. 1908. S. 306. — 88. *Ziegelwallner*, Über multiple, seröse Zysten der Milz. In.-Diss. München 1907.